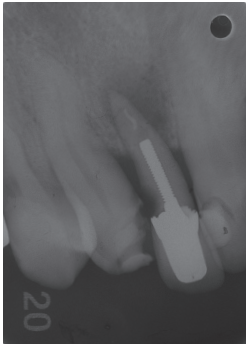

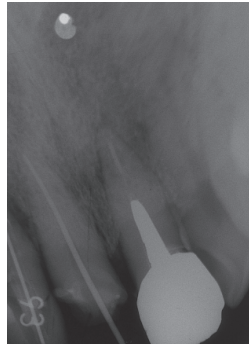
スーパーボンド根充シーラーの臨床応用例

7. 根管充填

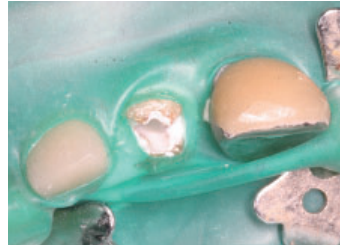
臨床例7-1 スーパーボンド根充シーラーを使った根管充填



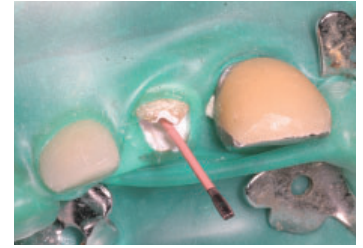
①2009年10月術前X線写真。
56歳男性。2]の歯髄が壊疽している。



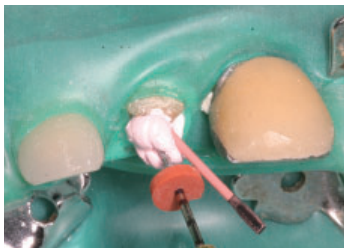②根管を拡大形成し、洗浄を行い
ポイント試適。



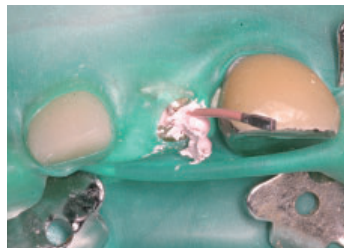
③市販のピペットで、根管内をスーパー
ボンド根充シーラーで満たす。



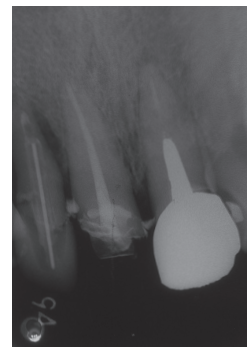
④根管内のスーパーボンド根充シーラーの粘度が上がる前に、メイン
ポイントを挿入する。



⑤コントラにつけたNTコンデンサー
に適度に温めた熱可塑性ガッタパ
ーチャを巻き取り、メインポイント
の横へ挿入し、低速で回転させ根
管内へ送り込む。

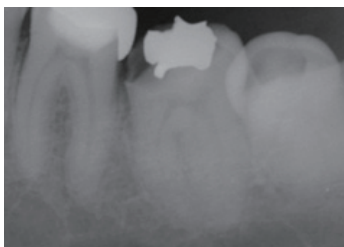


⑥根管内へNTコンデンサーを挿入
し、一拍おいてから回転を開始して
NTコンデンサーを引き抜く。その
後、熱したプラグーでメインポイント
をカットし、上部を軽く圧接する。

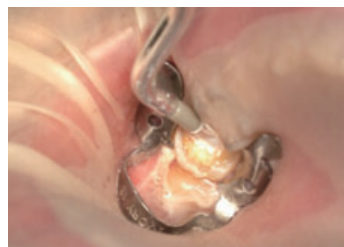

⑦根管充填後のX線写真。

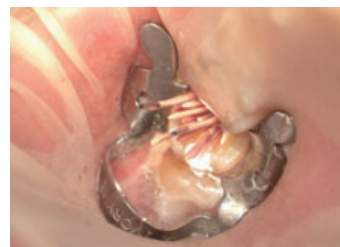臨床例7-2 スーパーボンド根充シーラーによる根管充填



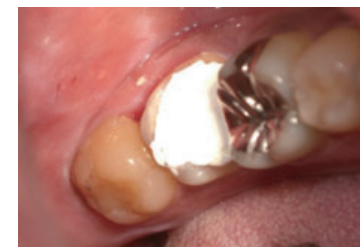①58歳男性。H24.1.14に初めて当院
を受診。17]の歯質欠損と冷水痛を
主訴に来院、齶窩は軟化象牙質が
多く、除去中に露髄、保存不可能と
判断し抜髄した。



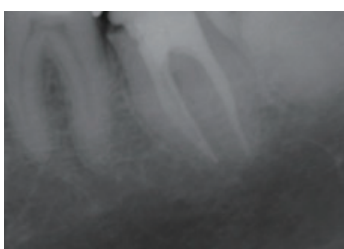
②スーパーボンド根充シーラーの付
属筆による根管内への塗布。



③ガッタパーチャポイントを用いて、
根管充填処置中。

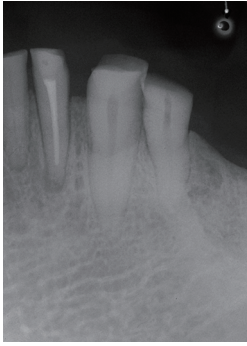

④根管充填後の仮封。

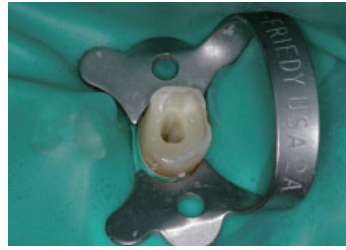

⑤根管充填後のX線写真。

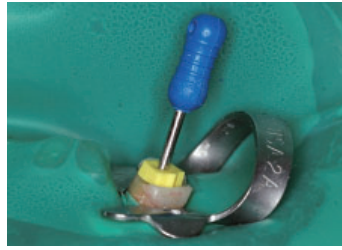
臨床例7-3 スーパーボンド根充シーラーを使用した根管充填



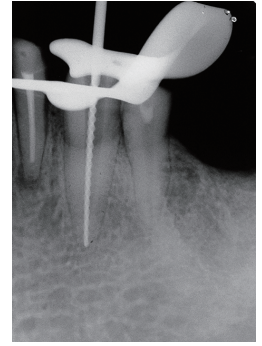
① 3の不可逆性歯髄炎・術前X線写真。



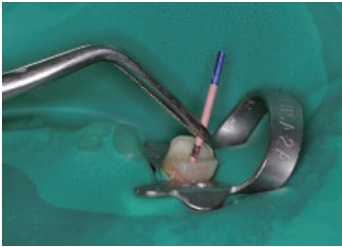
② 根管形成終了時。



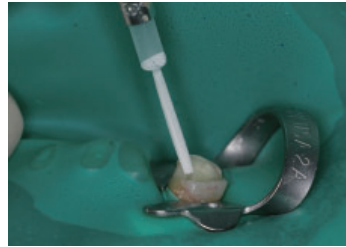
③ 最終根尖拡大ファイルの試適。



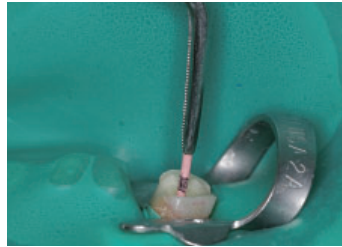
④ ファイル試適のX線写真。



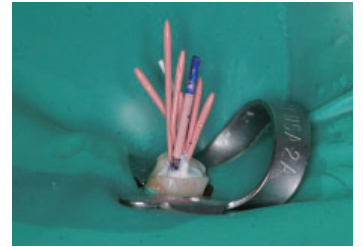
⑤ メインポイントの試適。



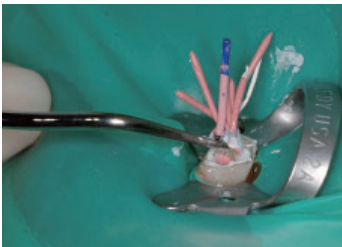
⑥ 液状のスーパーボンド根充シーラーをディスポチップシーラー(グレー)で根管内に移送する。



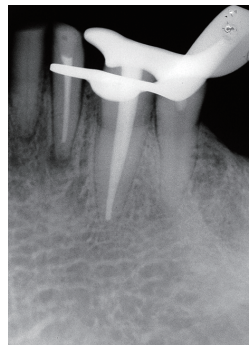
⑦ 根管内のスーパーボンド根充シーラーが増粘する前に、手早くメインポイントを挿入する。



⑧ 引き続きスーパーボンド根充シーラーが増粘する前にスプレッターを使用せずにアクセサリーポイントを数本挿入する。



⑨ 余剰ポイントの除去。



⑩ 根充直後のX線写真。